

Húðvandamál og sár hjá öldruðum

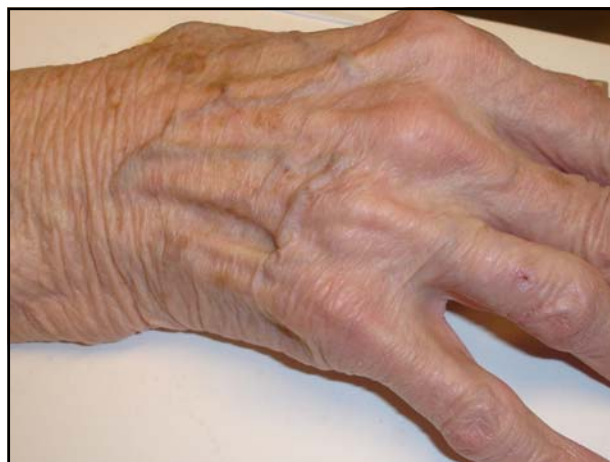Jón Eyjólfur Jónsson,
öldrunarlæknir
Aðalfundur SumS
17. mars 2006

Ellin



- Að eldast er mörgum rík upplifun og vissulega ekki neikvæð. Það er þeim ekki að reyna að halda í æskuna, vera siungur. Ellin er það æviskeið þegar maður hægir ferðina, hafnar hinni yfirborðskenndu líkams- og hlutadýrkun, skilur kjarnan frá hisminu, verður öruggari með vissa hluti og meiningar, en óruggari með annað og gerir að lokum upp við sig hvaða merkingu dauðinn hefur.
- Lauslega eftir Berg og Gadow 1978

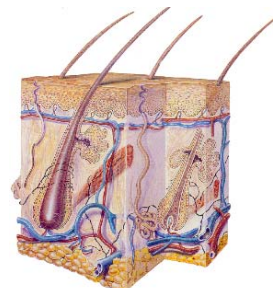
Rembrandt 1629-1669



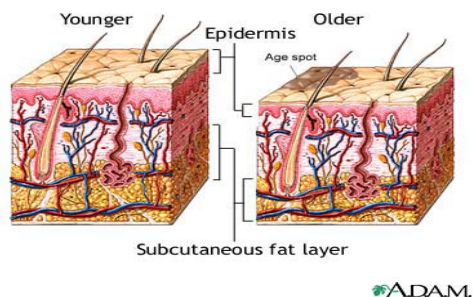
Húðin

Hlutverk

- ★ Vörn
- ★ D vítamin myndun
- 🕒 Hitastilling
- 🕒 Tilfinning
- 🕒 Fita og sviti
- 🕒 Ónæmiskerfi

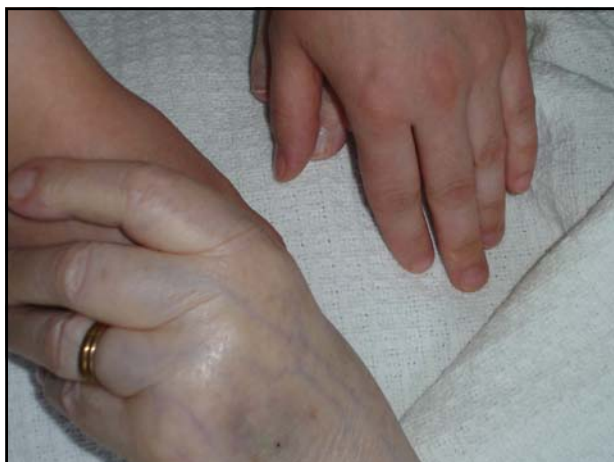

Húðin hjá yngri og eldri



Öldrun Húðarinnar

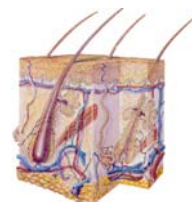- Innri þættir
 - Hægari nýliðun
 - Minnkað aktivitet
 - Melanocya
 - Fibroblasta
 - Langerhans fruma
 - Fitukirtla
 - Auknar krosstengingar í kollageni
- Ytri þættir
 - Sólskin
 - Reykingar
 - Breytingar á þyngd
 - Fitna/grennast



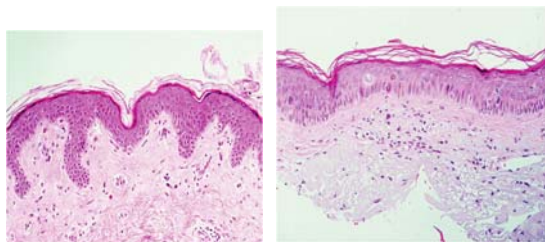
Aldurtengdar breytingar í húð

Flestar húðbreytingarnar eru ekki lífshættulegar

- Þynnri (exfoliation vs. mitosis)
- Aukið gegndræpi (?)
- Færri melanocytar
- Færri Langerhansfrumur

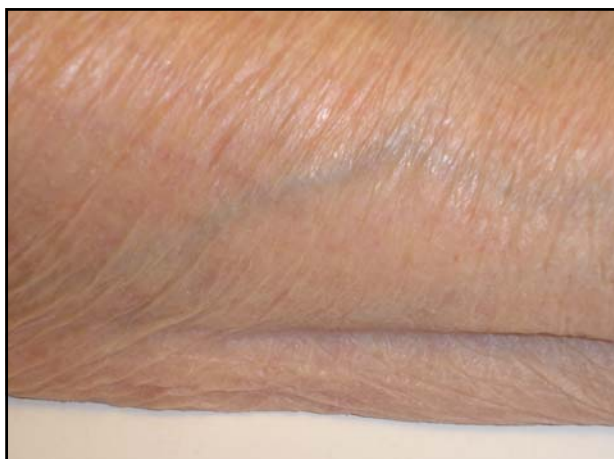

Ung og gömul húð.



Húðkláði hjá öldruðum

- Þurr húð Xerosis/Asteatotic Eczema/Senil kláði
- Lyfjaútbrot
- Skjaldkirtilssjúkdómar
- Sykursýki
- Langvinn nýrnabilun eða lifrarsjúkdómur
- Lymphom
- Kláðamaur



Húðkláði-Asteatotic Eczema

- Lítil loftraki
- Baðfíkn
- Skortur á mýkjandi meðferð
- Minnkuð fituframleiðsla.

Húðkláði-Asteatotic Eczema

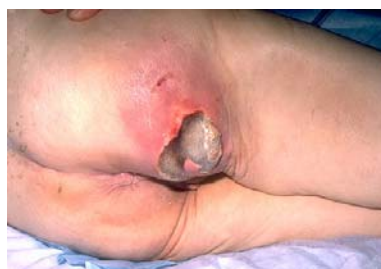- Hvernig kemur það fyrir
 - Roði, flasa, þurrkublettir oft á fótum og höndum, bakí og neðri hluta kviðar
 - Getur verið útbreiddur

Húðkláði-Asteatotic Eczema

- Meðferð
 - Bað með volgu (ekki heitu vatni), sturtu
 - Auka rakastig
 - Mýkjandi krem eftir bað
 - Vaseline, Eucerin, etc
 - Sterar á bólgin svæði

Sár

- Skilgreining
 - Áverki, þar sem húðin, eða annað ytra byrði, er rifin, götuð eða rofin á annan hátt.



Stigun legusára

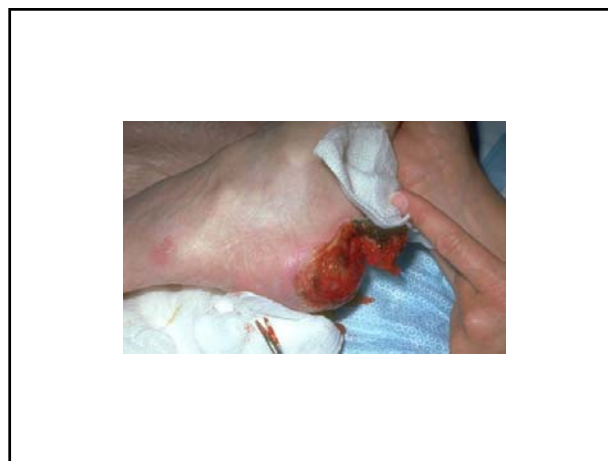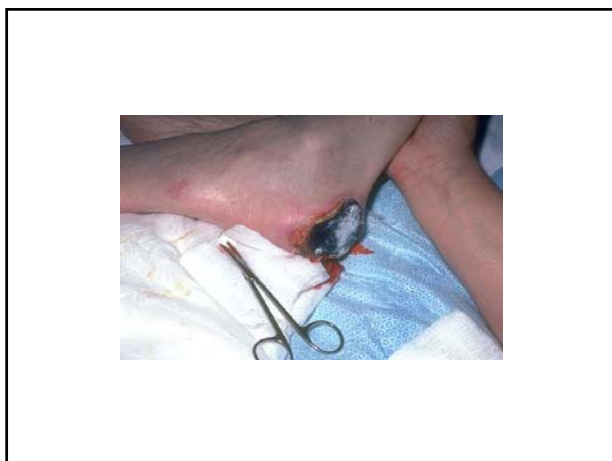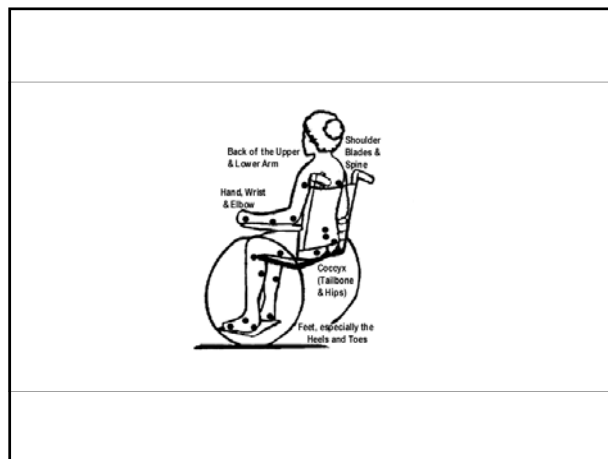
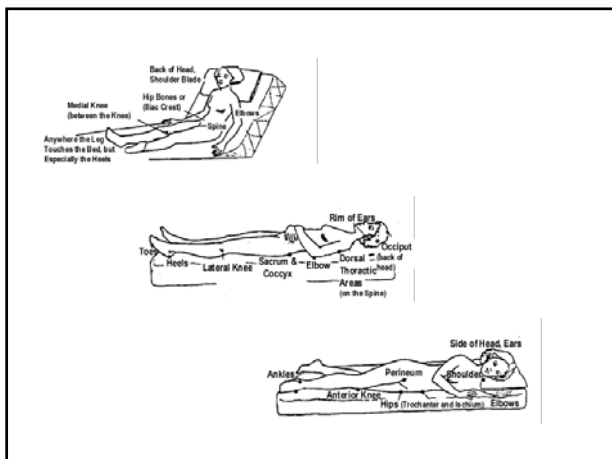
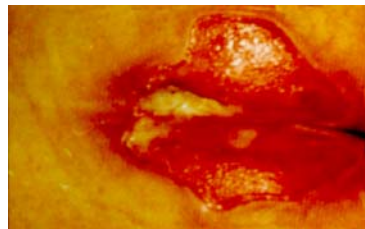
- **Stage 1**
Pressure ulcer is an observable pressure-related alteration of intact skin
- **Stage 2**
Partial thickness skin loss involving epidermis, dermis, or both.
- **Stage 3**
Full thickness skin loss.
- **Stage 4**
Full thickness skin loss with extensive destruction.

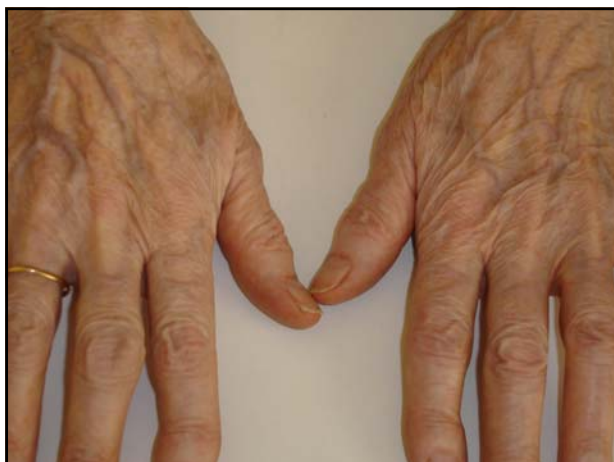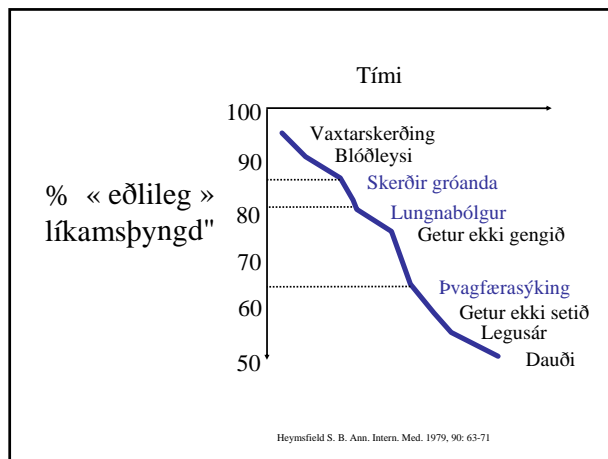
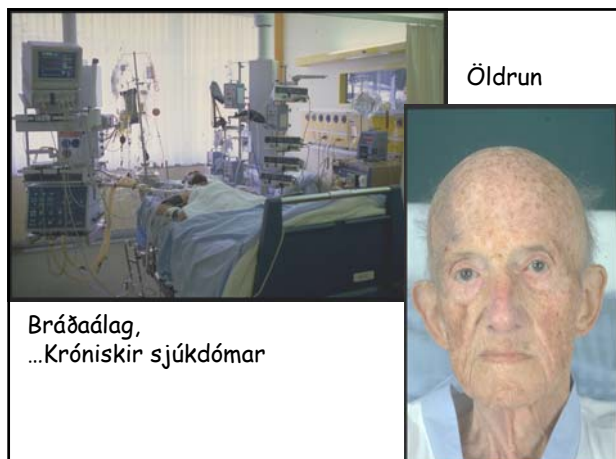
🕒 Þrýstingssár-legusár

Dauður vefur Rúmleggjandi einstaklingar

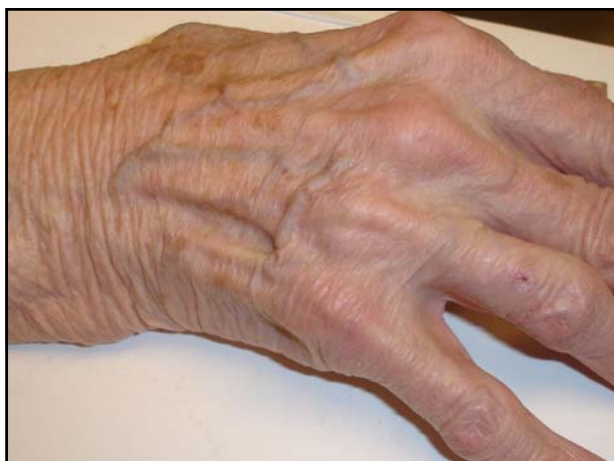Þar sem grunnt er á beini orsakast af anoxíu

Sýkist auðveldlega Erfitt að græða





- ### Ýmsar húðbreytingar
- Lentigo
 - Senil keratosa
 - Nekrositerandi vasculit
 - Herpes Zoster
 - Basal frumu ca
 - Malignt Melanoma



Aldurstengdar breytingar

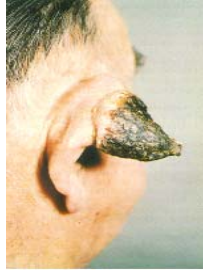Lentigo

Dökkbrún óregluleg svæði á handarbökum, handleggjum eða andliti

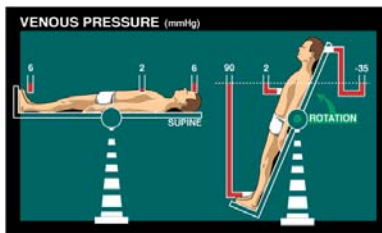
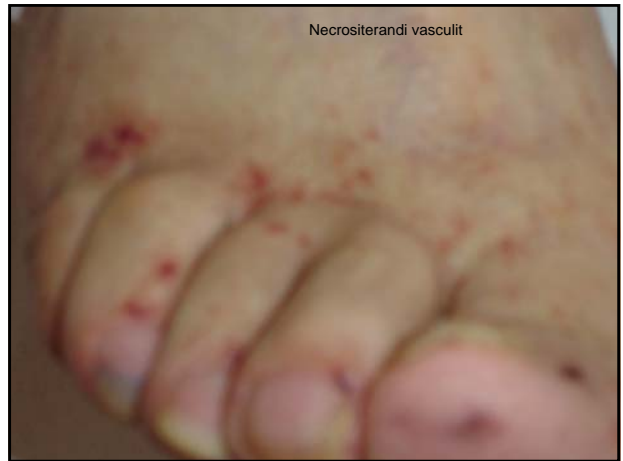Orsakað af auknu melanini, ~ 5% breytast í melanóm

Seníl (actinic) keratosa

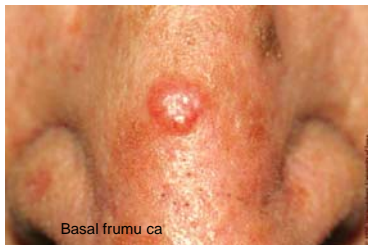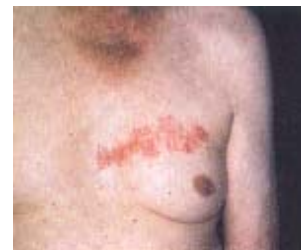Staðbundinn útvöxtur sem verður þykkari og þykkari og myndar stundum horn. Tengist svæðum sem eru böðuð sólskini. Kemur aftur ef kroppið er burt. Getur verið forstig krabbameins.



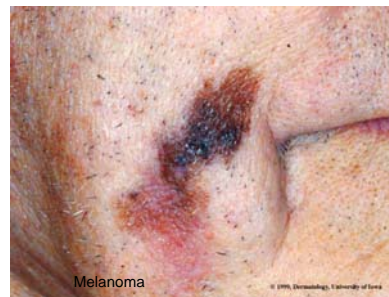
Necrositerandi vasculit



Herpes Zoster



Basal frumu ca



Melanoma

