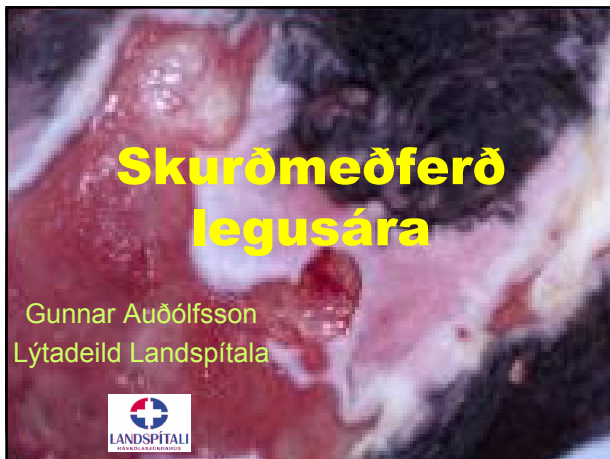



Val meðferðar

Nauðsynlegt að meta :

- Sár
- Líkamlegt og andlegt ástand sjúklings
- Aðstæður sjúklings
- Horfur og möguleg eftirmeðferð

Gráða sárs

- Grynri / stig I+II
oftast meðhöndluð án skurðaðgerða
- **Dýpri / stig 3+4**
oftast með **skurðaðgerð**

Líkamsástand sjúklings

- Sjúkdómar
- Lyfjameðferð
- Næringarástand
- Þyngd
- Þolir svæfingu+aðgerð?

Andlegt ástand sjúklings

- Samvinnuþýður / Innsæi
- Upplýstur
- Viljugur
- Raunsær

Framtíð / Eftir aðgerð

- Aðstæður
- Afleiðingar
- Endurhæfing
- Stuðningur
- Sjálfræði, sjálfbjarga

“Í upphafi skyldi endirinn skoða”

Hreinsun á sjúkrastofu / göngud

- Bráðalausn vegna t.d. sepsis /sýkingar
- Ástand sjúkl./ aðstæður leyfa ekki stærra inngríp
- Endurbygging ekki möguleg eða óþörf
- Dauður vefur klipptur eða skorinn rétt innan marka dauðs vefs
- Rest hreinsuð með skiptingum

Skurðmeðferð; Endurbygging

- Val á aðgerð / flipa ræðst af staðsetningu
- Hvort áður verið gerð aðgerð / ör
- Oftast þarf að fara saman að **þekja** sárið og jafnframt "**bólstra**" yfir beinflöt

Skurðmeðferð; Endurbygging

- Sauma beint
- Húðágræðsla
- Flipa-aðgerð

....Reynt að velja einföldustu leið

....Velja leið sem ekki hindrar aðrar lausnir

Saumur

- Einfalt og fljótlegt
- Aðeins ef vefjatap er lítið og ekki tog
- Sjaldgæf lausn

Húðágræðsla

- Einföld
- Veikburða; þunn þekja sem þolir lítið tog og þrýsting

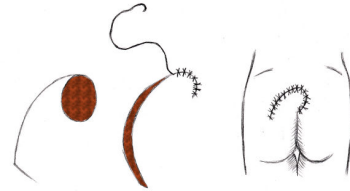
Skurðmeðferð; Flipar

- Ýmis afbrigði og samsetningar
- Stilkaðir vs. Frír
- Húð+fita....
-+fascia: fasciocutan
-+fascia+vöðvi: **myocutan**

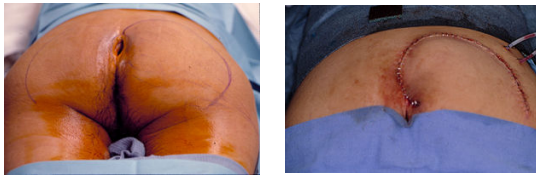
Myocutan flipar

- Algengasta lausnin
- Gefa mikið rúmmál vefs
- Vel blóðvæddir
- Hafa sterka húð

Endurbygging með flipa



Endurbygging með flipa

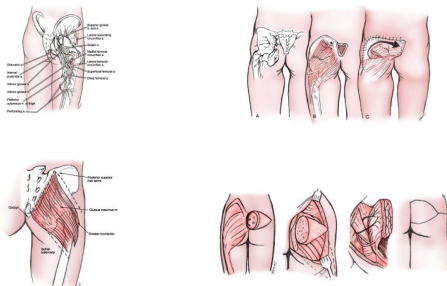


Algengustu flipar

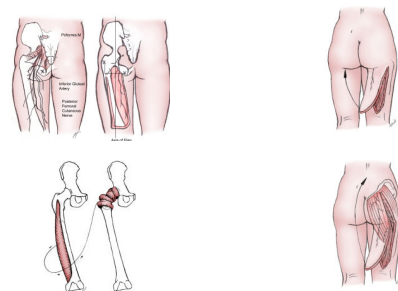
Pressure Ulcer	First Choice	Second Choice
Sacral	Gluteus maximus*	Gluteus maximus*
Ischial	Hamstrings	Gluteus maximus*
Trochanteric	Tensor fascia lata	Vastus lateralis

* Notice the versatility of the gluteus maximus muscles in the treatment of sacral pressure ulcers.

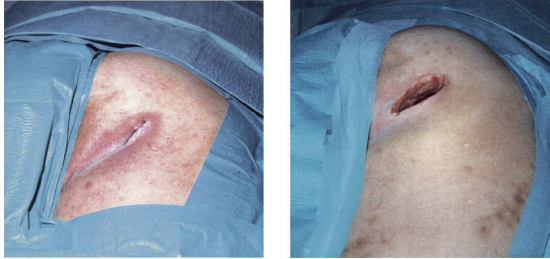Endurbygging með flipa (m. Gluteus)



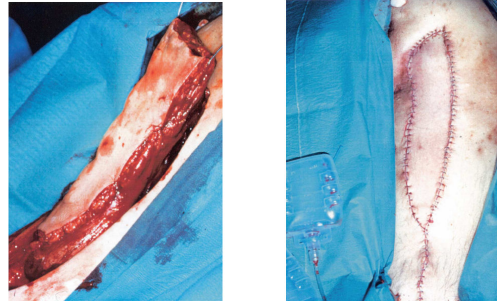
Endurbygging með flipa



Endurbygging með flipa Hreinsun



Endurbygging “hamstrings” V-Y flipi



Eftir aðgerð

- Lega í um 6 vikur
- Fullkomið rúm nauðsynlegt
- Fullkomin stuðningsmeðferð



Skurðmeðferð: Þrek og tár

465

Sørensen et al / *The American Journal of Surgery* 188 (Suppl to July 2004) 425-515

Table 4
Pressure ulcers in paraplegia and tetraplegia patients (spinal cord injury)

Study	Surgery	Follow-up Time (mo)	Complications (%)	Recurrence (%)
Dias et al, 1992 [41]	Mixed	21	31	61
Kirkby and Holck, 1982 [40]	Myocutaneous	10	13	25
Leinoff and Kjosdam, 1986 [39]	Mixed	35	35	41
Mandelstam and Mastrodonato, 1992 [38]	Myocutaneous	24	7	13
Perz et al, 1986 [37]	Mixed	7	38	16
Rolandse and Palmer, 1988 [36]	Mixed	24-144	18	56
Sorensen, 1994 [35]	Myocutaneous	60	13	40
Tavakoli et al, 1999 [34]	Myocutaneous	62	62	48

Skurðmeðferð legusára

- Þungar aðgerðir
- Aðgerðir sem hafa mestar aukaverkunir
- Velja sjúklinga
- Undirbúa vel
- Standa vel að eftirmeðferð

